



HANDSONECHO 
practical ultrasound education

Bart Bronselaer, verbonden aan de dienst Gynaecologie
AZ Sint Lucas Gent, 23/09/2015

First Trimester pregnancy Ultrasound

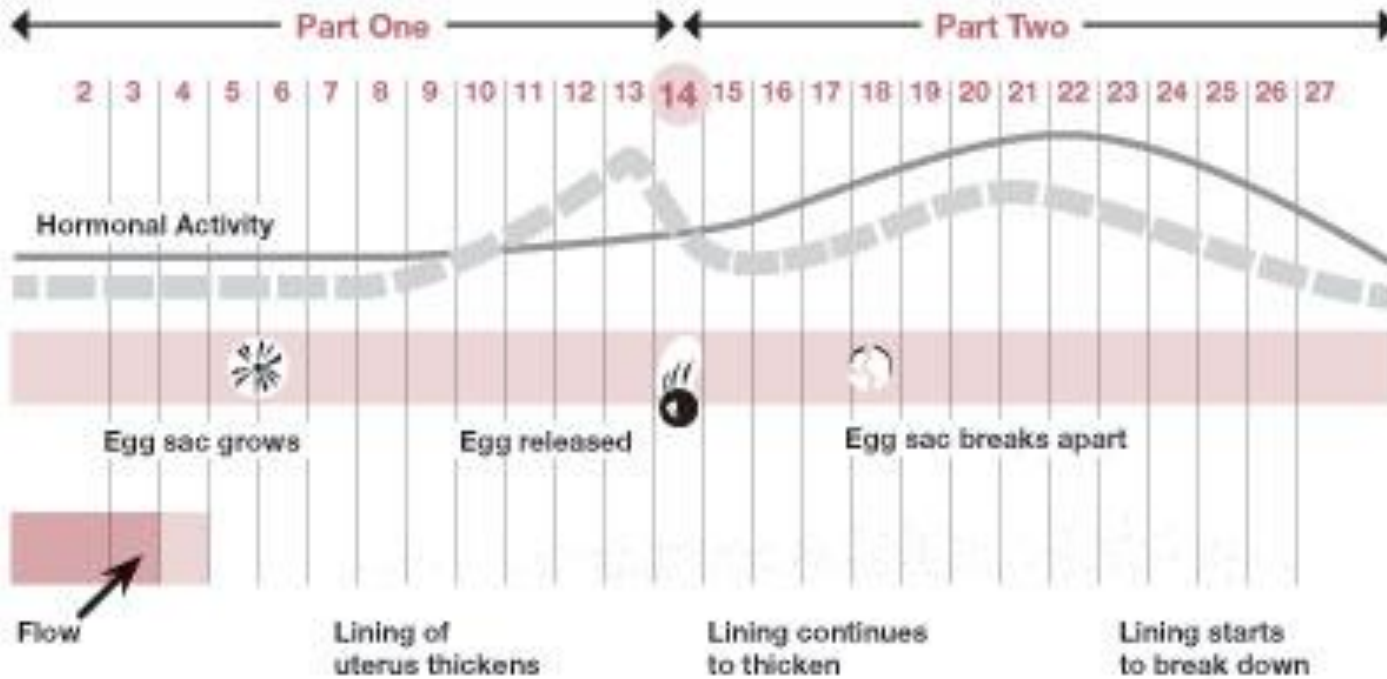
Inhoud

- Definities
- Embryologie
- Echografische toepassing

Definities

- ***Amenorroe:*** periode zonder bloedverlies gerekend van eerste dag laatste menstruatie
- ***Embryonale leeftijd:*** leeftijd embryo vanaf conceptie (+/- ovulatie)
- ***Zwangerschapsduur:*** embryonale leeftijd vermeerderd met de pre-ovulatoire periode van twee weken, gestandariseerd voor een regelmatige cyclus van 28d

Menstrual Cycle



Sequence of major changes in a menstrual cycle that is 28 days long.

Voorbeeld 1

- 28 jarige vrouw, eerste maal zwanger met **eerste dag laatste menses** op 10/08/2015. **Regelmatische cyclus +/- 28dagen.**
- Amenorroeduur: 6w2d
- Embryonale leeftijd: (tellen van 24/08/2015): 4w2d
- Zwangerschapsduur: 6w2d



Amenorreduur = zwangerschapsduur

Voorbeeld 2

- 28 jarige vrouw, eerste maal zwanger met ***eerste dag laatste menses*** op 10/08/2015. Regelmatige cyclus ***+/- 35dagen***.
- Amenorroeduur: 6w2d
- Embryonale leeftijd: (tellen van +/- 31/08/2015): 3w2d
- Zwangerschapsduur: 5w2d

→ Bij langere menstruele cyclus is zwangerschapsduur meestal korter

Amenorreeduur ≠ zwangerschapsduur

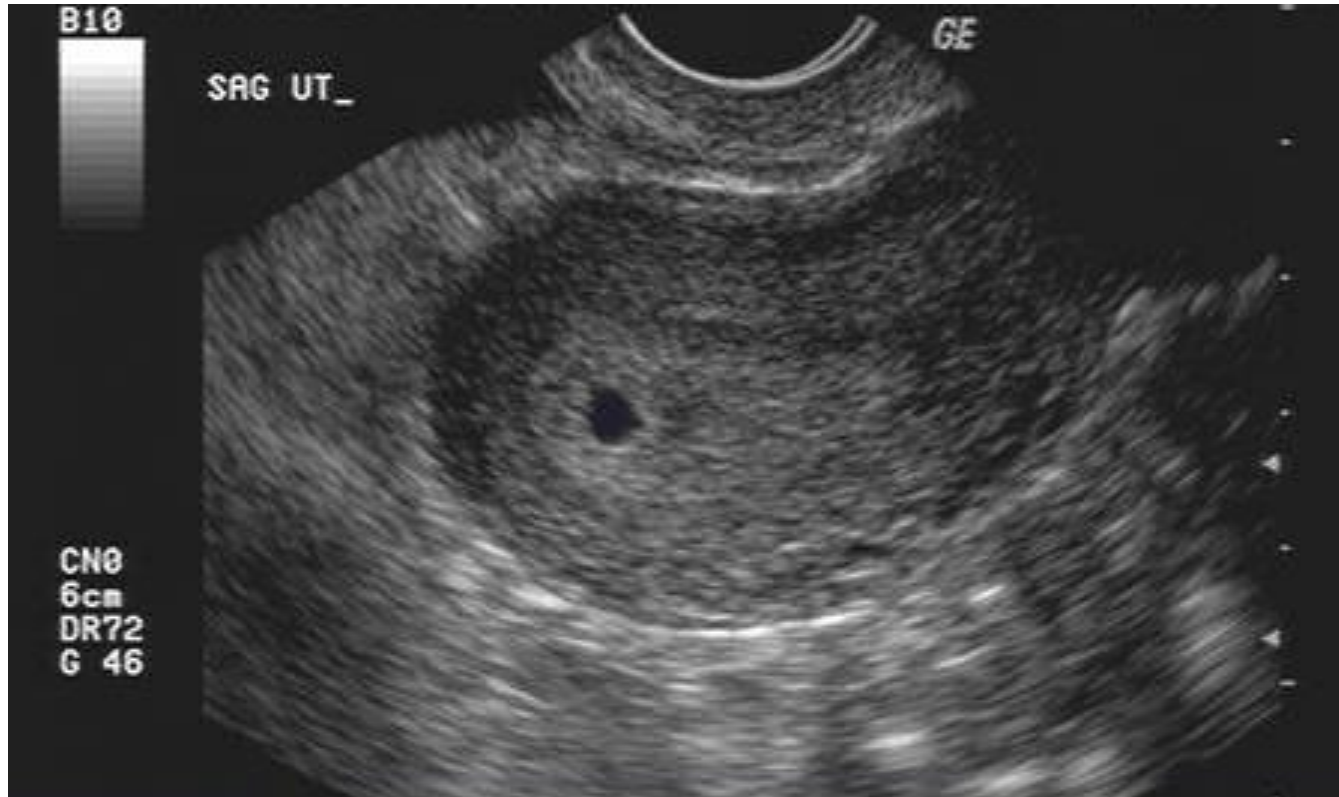
Vroege embryologie

- Dag 5-6: embryo (blastocyst) bereikt cavum uteri
- Dag 13: implantatie compleet
- Vanaf dag 13: vorming chorionvlokken (HCG productie)
- Dag 16: vruchtzakje 3-5mm
- Dag 20: dooierzakje zichtbaar in vruchtzak
- Dag 21: embryo 2mm
- Dag 24: hartactiviteit waarneembaar
- Vanaf dag 24: groei embryo aan 1mm/dag (CRL meetbaar)

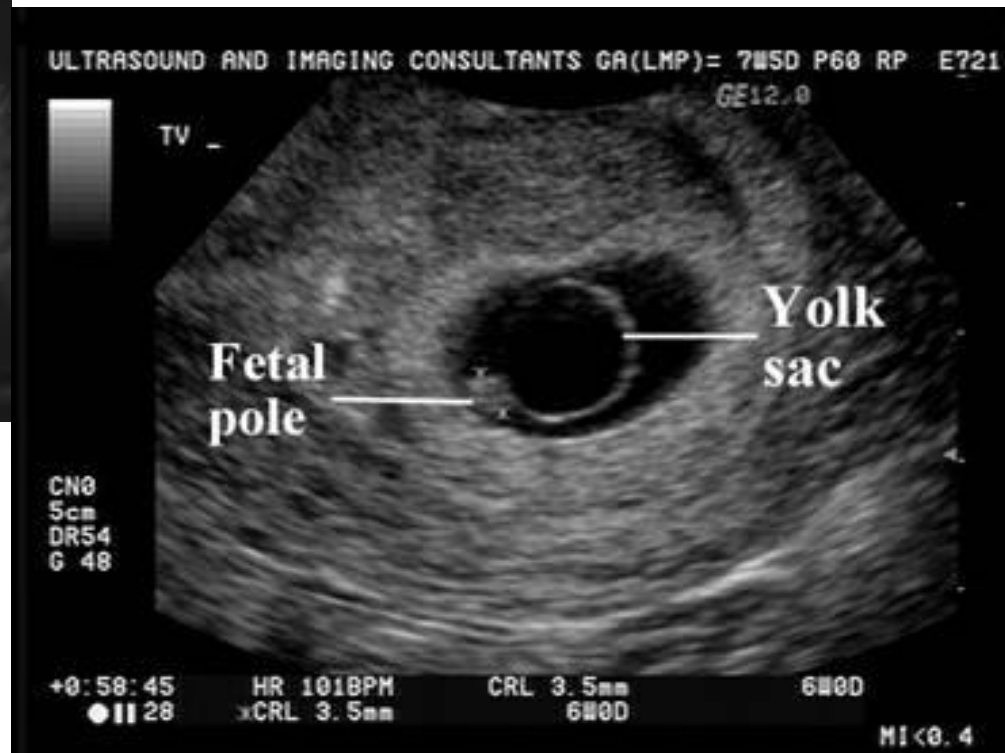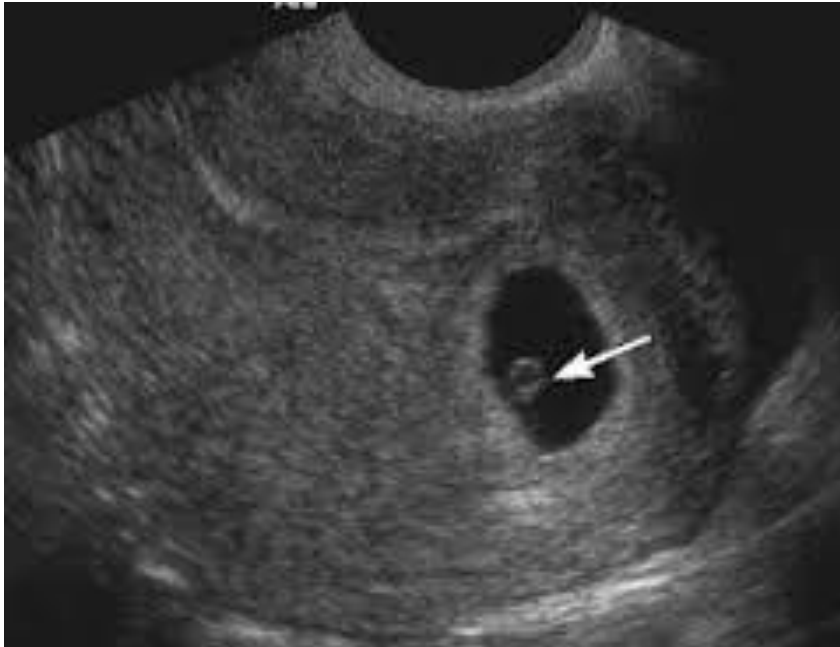Echografische toepassing

- Algemeen:
 - < 11weken zw-duur: vaginale probe
 - > 11 weken zw-duur: abdominale probe

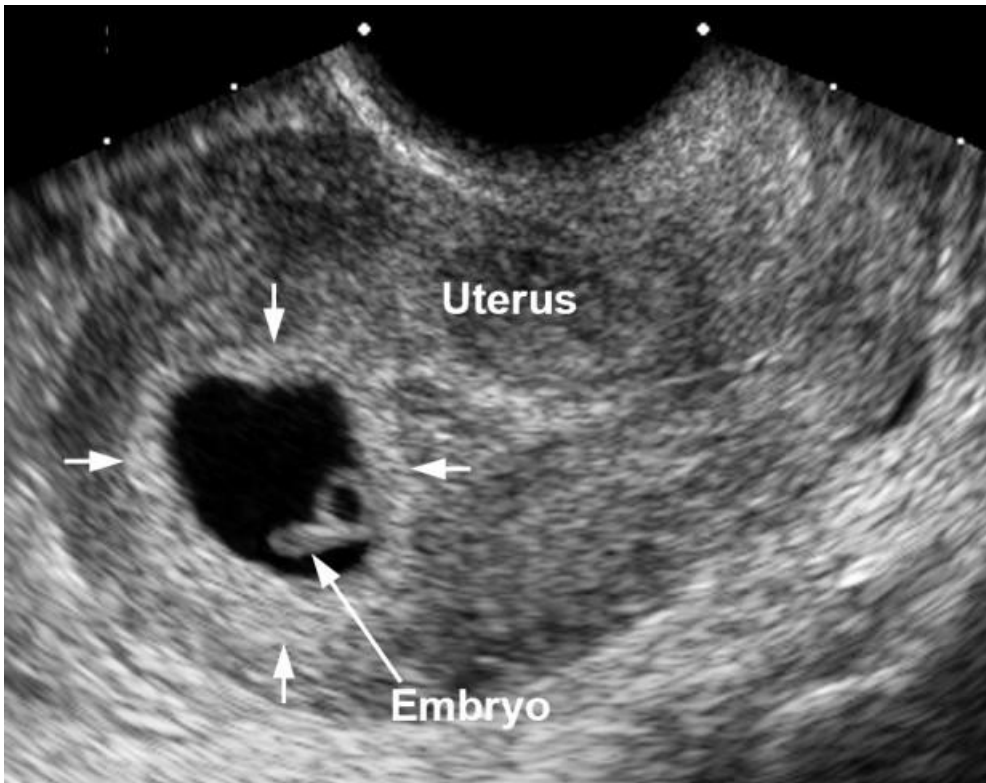
Zwangerschapsduur: 4 weken



Zwangerschapsduur: 5 weken

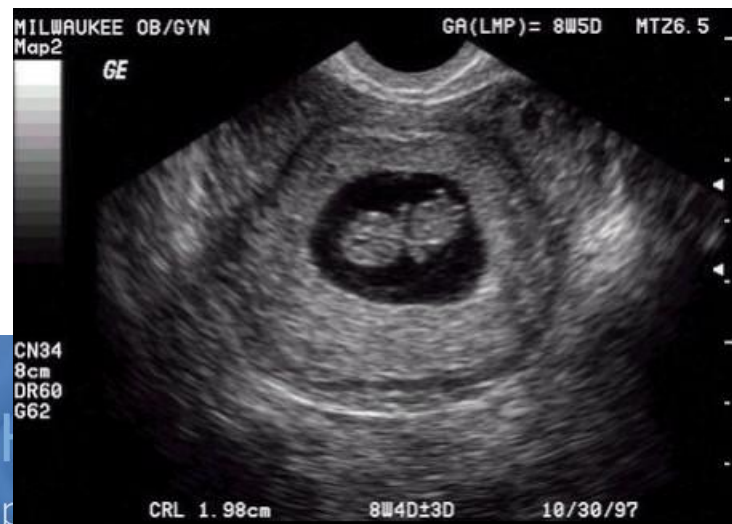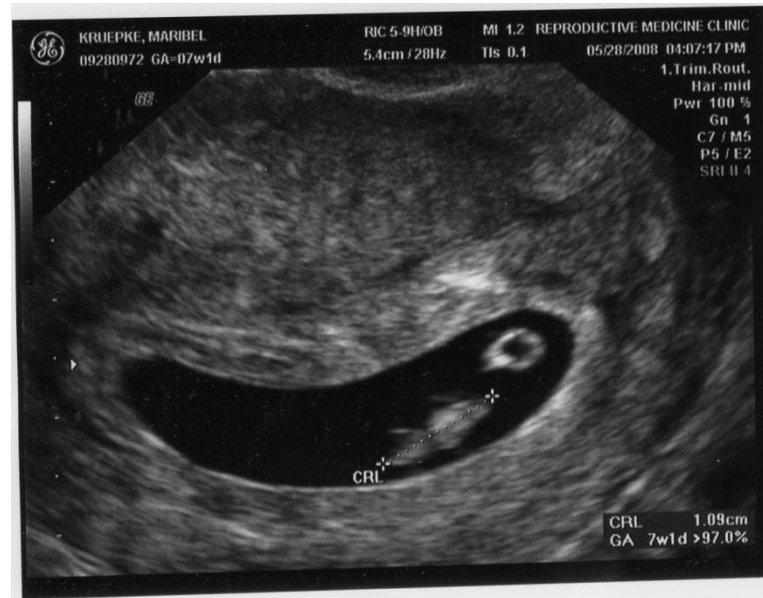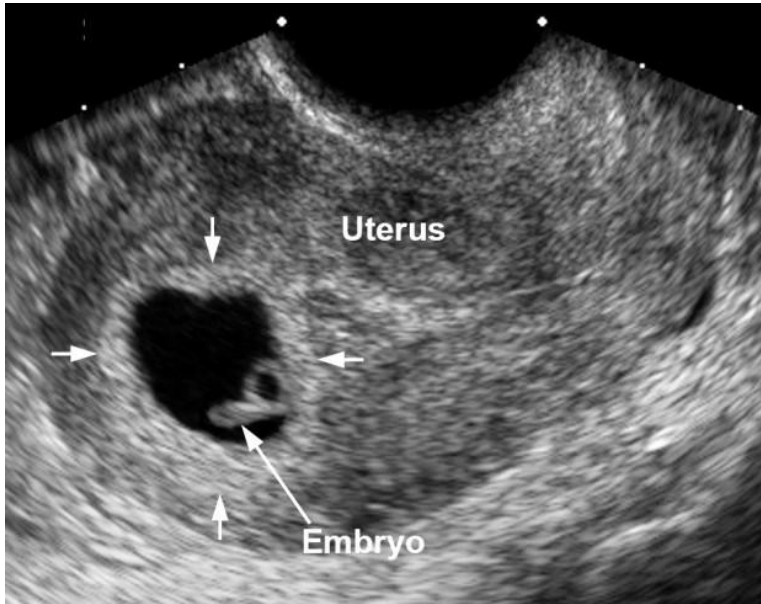


Zwangerschapsduur: 5w+4d

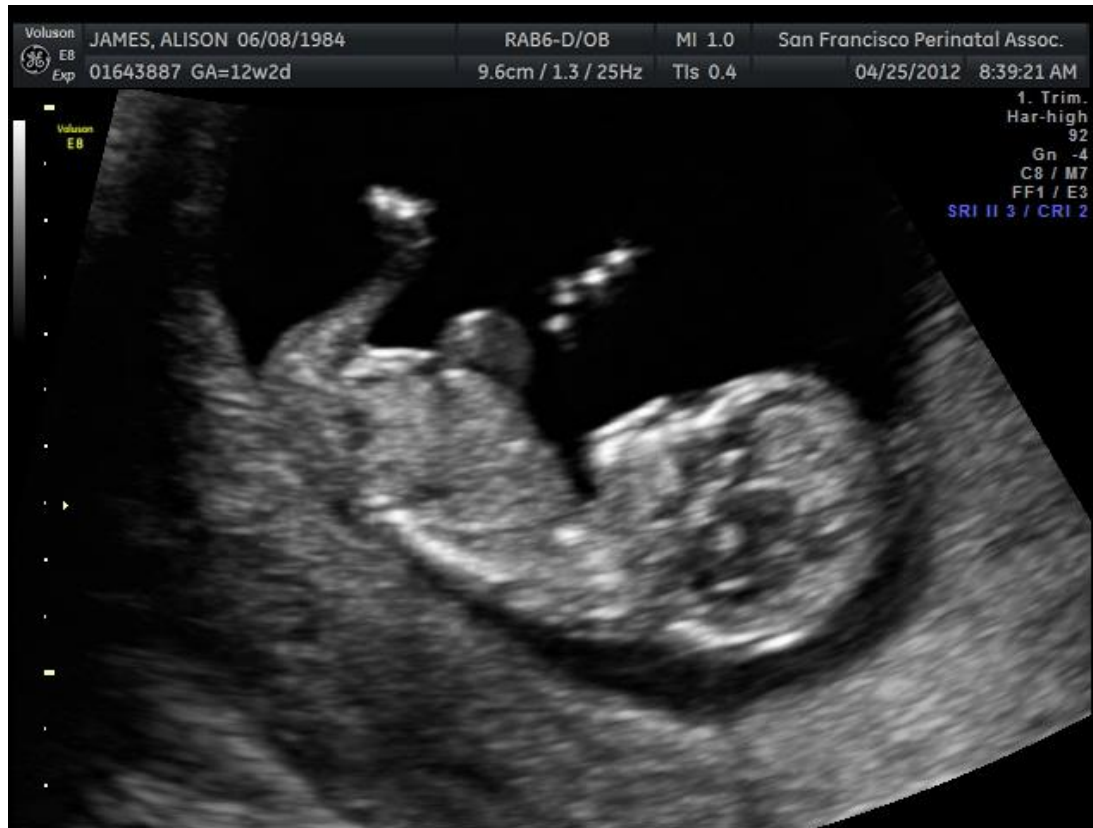

→ Doppler: FHT positief

Zwangerschapsduur: 6w – 7w – 9w (1mm/dag groei)



Zwangerschapsduur 12 weken



CRL: 50-60mm