



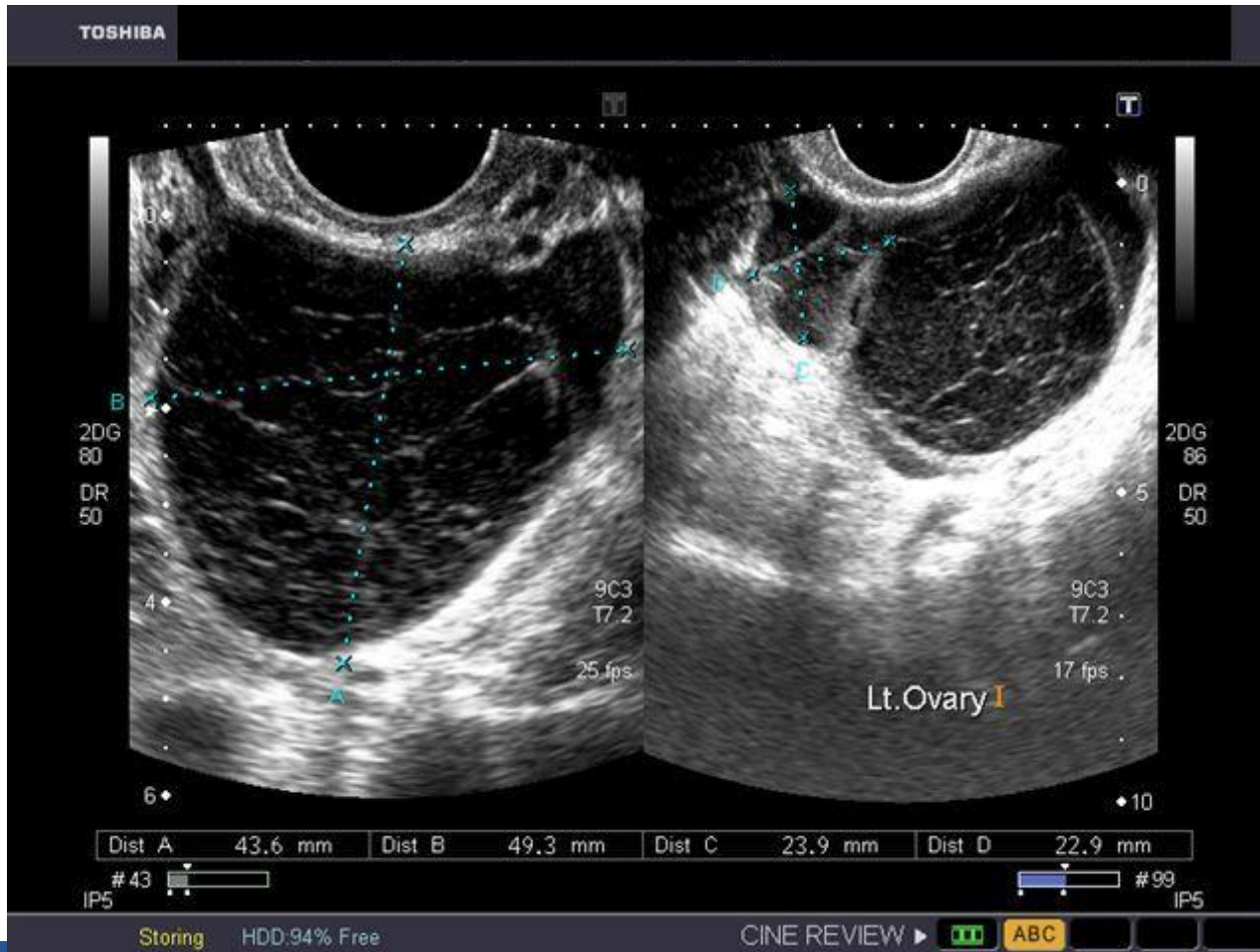
HANDSONECHO 
practical ultrasound education

Bronselaer Bart, verbonden aan dienst Gynaecologie
AZ Sint Lucas Gent, 23/09/2015

Casus 1

- 26-jarige vrouw consulteert spoed
- Sinds 2dagen LFI pijn
- Geen nausea of braken, SG nl, mictie nl
- Geen AC gebruik
- LM: -3 wk, regelmatige cyclus
- Geen koorts
- Labo: geen leucocytosis, CRP neg, HCG neg
- Abdomen: LFI lichte peritoneale prikkeling doch soepel, geen acuut abdomen

Vaginale echografie



Casus 2

- 26-jarige vrouw consulteert spoed
- Sinds 2dagen LFI pijn, heden deterioratie pijn
- Sinds 1 dag nausea + braken
- SG nl, mictie nl
- Geen AC gebruik
- LM: -3 wk
- Geen koorts
- Labo: geen leucocytosis, CRP neg, HCG neg
- Abdomen: LFI lokale peritoneale prikkeling, drukpijn + loslaatpijn +

Vaginale echografie

